4697 N.2

Lane Medical Library

BEITRÄGE ZUR KENNTNIS DES FEINEREN BAUES DER SUBSTANTIA GELATINOSA ROLANDI DES RÜCKENMARKS

INAUGURAL-DISSERTATION

ZUR

ERLANGUNG DER DOKTORWÜRDE

IN DER

MEDIZIN UND CHIRURGIE

DER

HOHEN MEDIZINISCHEN FAKULTÄT

DER

KÖNIGLICHEN FRIEDRICH WILHELMS-UNIVERSITÄT ZU BERLIN.

VORGELEGT

VON

ELIAS ROSENZWEIG

AUS RUSSLAND.

WELCHER DIESELBE

SAMT DEN ANGEHÄNGTEN THESEN

ÖFFENTLICH VERTEIDIGEN WIRD

AM 2. MÄRZ 1905.

OPPONENTEN:

HERR DR. MED. BORCHERT, HERR DR. MED. KAZNELSON, HERR DR. PHIL. JOCHELSON.

LEIPZIG,

JOHANN AMBROSIUS BARTH

1905.

Gedruckt mit Genehmigung der Medizinischen Fakultät der Universität Berlin.
Referent: Prof. Dr. Engelmann.

Diese Arbeit erscheint im
Journal für Psychologie und Neurologie. 1905.

Spamersche Buchdruckerei in Leipzig.

SEINER LIEBEN SCHWESTER SLATA

GEWIDMET

VOM VERFASSER.

Lebenslauf.

Verfasser dieser Arbeit, Elias Rosenzweig, mosaischer Religion, ist als Sohn des Kaufmanns Rosenzweig am 13. Mai 1878 zu Voloschin (Rußland) geboren. Vom Jahre 1893 bis zum Jahre 1899 besuchte er das Gymnasium zu Wjasma, das er mit dem Zeugnis der Reife verließ.

Am 25. Oktober 1900 wurde er an der medizinischen Fakultät der Universität in Berlin immatrikuliert, woselbst er vier Semester ununterbrochen studierte. Vom Herbst 1902 studierte er ein Semester an der Universität in Bern, das Sommersemester 1903 an der Universität in Heidelberg, Medizin. Im Herbst 1903 bezog er wieder die Universität in Berlin, wo er bis jetzt das medizinische Studium fortsetzte.

In seinem vierten Semester arbeitete er auf Veranlassung von Herrn Professor Dr. Th. W. Engelmann in dessen Privatlaboratorium speziell physiologisch. Als Ergebnis dieser Untersuchungen ist im Arch. f. Anat. u. Physiol., Physiolog. Abteil. 1903, die Abhandlung: „Beiträge zur Kenntnis der Tonusschwankungen des Herzens der Emys europea" erschienen. In seinem siebenten Semester machte er in der mikroskop.-biologischen Abteilung des Physiologischen Instituts in Berlin auf Veranlassung von Herrn Professor Dr. Th. W. Engelmann eine histologische Arbeit über das Herz der Emys europaea, die noch der Veröffentlichung harrt.

Während seiner Studienzeit besuchte er die Vorlesungen, Kurse, Kliniken und Laboratorien von folgenden Herren Professoren und Privatdozenten.

a) In Berlin: Albu, Blasius, Blumenthal, Bumm, Engelmann, Ewald, E. Fischer, Fritsch, Greef, v. Hansemann, Hertwig, Heubner, Jacobsohn, König, Kopsch, W. Krause, P. Lazarus, Lewin, Mendel, Michaelis, H. Munk, J. Munk (†), Nagel, Naumann, Oestreich, Orth, Rubner, Salkowski, Schoeler, Seiffer, P. Schultz, F. Schulze, Schwendener, H. Virchow, Waldeyer, Warburg und Ziehen.

b) In Bern: Asher, Girard, Heffter, Jadassohn, Kocher, Shali, Seiller, Zimmermann.

c) In Heidelberg: Arnold, Bettmann, Erb, Hoffmann, Jurasz, Nissl, Petersen, v. Rosthorn, Schaeffer, Simon.

Allen seinen hochverehrten Lehrern spricht Verfasser an dieser Stelle seinen herzlichsten Dank aus.

Digitized by the Internet Archive
in 2026

https://archive.org/details/IA40153524_0254

(Aus dem Neurobiologischen Laboratorium der Universität Berlin.)

I. Geschichtliches (Einführung).[1])

Die von Nissl (53) hauptsächlich aus der Beurteilung der räumlichen Verteilung und vor allem der Menge der bisher bekannten nervösen und gliösen Elemente in der Hirnrinde gezogene Konsequenz vom Vorhandensein einer ihrer äußeren Form und Färbeeigenschaft nach noch unbekannten Zwischensubstanz — „das nervöse Grau", das allein das Specificum der grauen Substanz bilden soll — soll nachstehend mittels der neuesten Färbungsmethoden auch in der Substantia gelatinosa Rolandi geprüft werden. Die Zugehörigkeit der Substantia Rolandi zur grauen Substanz ist jetzt einerseits allgemein anerkannt, andererseits wird gerade für die Substantia Rolandi schon seit Jahren eine mindestens färberisch charakterisierbare „Zwischensubstanz" behauptet [„Grundmasse" von Schwalbe (65), „Grundsubstanz" von H. Virchow (71), „Zwischenmasse" von M. v. Lenhossék (43) usw.]. Diese Zwischensubstanz soll nach einigen Autoren das Specificum der Substantia Rolandi bilden [M. v. Lenhossék (44), Bräutigam (15)].

Das Raumproblem, wie die Frage über den spezifisischen Bau unseres Organs setzten genaue Kenntnisse des räumlichen und histologisch-chemischen Verhaltens seiner sämtlichen morphologischen Elemente voraus, weshalb die Erforschung der bis jetzt allgemein anerkannten nervösen und gliosen Elemente zum Ausgangspunkt unserer Untersuchungen wurde. Bevor wir aber in medias res übergehen, sei eine kurze historische Übersicht vorausgeschickt.

Die Substantia gelatinosa des Hinterhornes wurde von Rolando (62) (1825) zuerst makroskopisch beschrieben und gezeichnet. Bei Remmak (58) findet sich die erste histologische Beschreibung, nämlich der „corpuscula nucleata" (1839) und der in Längsrichtung des Rückenmarks verlaufenden Fasern. Das Specificum der Substantia Rolandi sah er im Fehlen der markhaltigen Fasern. In den nächsten Jahren wurde die S. R. Gegenstand zahlreicher Forschungen, die sämtlich zu der von Bidders Schule aufgeworfenen Frage, ob die S. R. eine bindegewebige oder nervöse Substanz ist, Stellung nahmen. Bidder (7), Schilling (63), Owsjannikow (56), Metzler (31) hielten sie für rein bindegewebig, Stilling (66), Kölliker (35), Clarke (22), Schroeder van der Kolk (38), Deiters (24), Meynert (52), Gerlach (29), W. Krause (40), Mayser (50), Schwalbe (65), Gierke (30), H. Virchow (71) usw. für nervös.

[1]) Diese Arbeit ist auf Veranlassung von Oskar Vogt entstanden.

Endgültig wurde diese Frage, die sich zur Frage über das Vorhandensein von Nervenzellen in der S. R. kondensiert hat, erst seit Einführung der Golgimethode entschieden [Golgi(32), R. Cajal(17—19), Retzius(66—61), v. Lenhossék (44), Ziehen (77), Bechterew (3)]. Aber nur mit der Einführung der Fibrillenfarbemethoden [Bethe(6)] wurde die nervöse Natur der in der S. R. am zahlreichsten vertretenen kleinen multipolaren Zellen [Gierkesche Zellen Waldeyers] außer Zweifel gestellt.

Die Frage, in welchem Verhältnis die nervösen und gliösen Elemente der S. R. zu einander stehen, wurde bis auf unsere Zeit verschiedentlich beantwortet. Während bei Stilling(66—68) sämtliche Zellen der S. R. unter dem Namen „Nervenkörper" [17, 42] und „Nervenzellen" [17, 59] beschrieben wurden, hält Gerlach(29) die Zahl der Nervenzellen für gering, Gierke(30), H. Virchow(51) für sehr groß. Die von Weigert(73—74) hervorgehobene Armut der S. R. an Weigertschen Gliafasern wurde fast allgemein anerkannt [Ziehen(77), R. Krause(39), Obersteiner(45), Szymonowitz(70)]. Manche Lehrbücher betonen auch die Armut an Gliazellen, während Deiters(24) und Kölliker (36) [1896] den Reichtum an Glia, besonders an Gliazellen behaupten.

In der vorgolgischen Periode wurden die einzelnen Zellformen am ausführlichsten von Stilling(68) [„rundliche", „birnförmige", „spindelförmige", vieleckige; „große und kleine Zellen", Zellen „feinster Gattung"] und von Clarke(22) [„marginal gelagerte Zellen" und „Zellen ohne Fortsätze"] beschrieben. Gierke(30) charakterisierte die Hauptmasse der Zellen der S. R. als kleine Zellen mit großem Kern, der mit Karmin sich intensiver färbt, mit eigentümlichen Zelleib, dessen zartes Protoplasma ungemein labil ist und bei Härtung leicht zerfällt; dies wurde von Waldeyer(72) vollständig bestätigt. Die Existenz größerer multipolarer Zellen wurden schon von Remak(59) behauptet, aber von den meisten Forschern vermißt. Frommann(25) betont, daß die „spindelförmigen" Zellen an Längsschnitten besser zu studieren sind.

Genauere Beschreibungen der Zellformen, besonders der Zellausläufer wurden erst nach Veröffentlichung der Golgimethode gegeben. R. Cajal(18) charakterisierte auf Grund von Untersuchung embryonalen Materials die „Marginalzellen" [Lenhossék(44), „Randzellen" von Ziehen(77) — spindel- und pyramidenförmig], als „Seitenstrangzellen". Die Achsenzylinder bis in die weiße Substanz zu verfolgen ist beim Menschen nicht gelungen [Ziehen(77)]. In den Zellen der eigentlichen S. R. geht der Achsenzylinder vom hinteren Pol ab — ebenfalls auf lange Strecken nicht verfolgbar [Ziehen(77), Lenhossék(44)]. Das Vorhandensein von Zellen vom Golgitypus II in der S. R. wird außer von Golgi auch von Kölliker behauptet, im Gegensatz zu Lenhossék und Ziehen. Van Gehuchten und R. Cajal bestätigen sie ebenfalls.

Wie Ziehen mit Recht hervorhebt, fehlen Untersuchungen über den feineren Bau der einzelnen Nervenzellen fast vollständig.

Nervenzellenanastomosen innerhalb der S. R. werden von Kölliker in Abrede gestellt; gerade in der S. R. wurden sie auch von keiner Seite bis jetzt betont.

Die Verteilung von Nervenfasern und ihr Verlauf sind vielfach Gegenstand der Untersuchung gewesen. Das Fehlen von markhaltigen Fasern, besonders markhaltigen Verzweigungen, war schon, wie erwähnt, Remak bekannt. Die „radiären" und „zirkulären" Bündel markhaltiger Fasern benutzen die S. R. nur als Durchtrittsstelle. Die marklosen „sensiblen Kollateralen" der Hinterstrangfasern, die in der S. R. ein reiches Geflecht markloser Fasern bilden, wurden von Kölliker (36) genauer beschrieben, aber waren schon, als „graue Nervenröhre" mit vorwiegend longitudinaler Anordnung Stilling (67) und Wallach (66) bekannt [1842], ebenfalls Remak (58) [„blaße, dichtgedrängte Fasern"] und Clarke (22). Dieses Geflecht verdichtet sich besonders an der ventralen Grenze der S. R. — „Plexus der S. R." von Kölliker (36) oder „Grenzplexus der S. R." von Ziehen (77). Letztere Zone ist von Clarke [(22) Platte XIX, Fig. 1] genau markiert. Genaueres über den Faserverlauf finden wir bei Lustig (49), Lissauer (48), R. Cajal (21), Golgi (31).

Durch Untersuchung an jugendlichen Mäusen kam Lenhossék in der vorgolgischen Periode zu dem Schluß, daß die S. R. aus verhornten Ektodermalzellen [„Bildungszellen" von Corning (23)] bestehen und eine Stützsäule für das Rückenmark bilden. H. Virchow (71) betonte nur, daß die kleinen Nervenzellen in einer Grundsubstanz eingebettet sind, die sich oft intensiver tingiert als die Zellen selbst. Bräutigam (15) faßte diese „feinkörnige Masse" als durch „regressive Metamorphose" entstandene Neuroglia auf, in der „Zellreste" der Bildungszellen zurückgeblieben sind. Aber schon Schwalbe (65) hielt für wahrscheinlich, daß die durchscheinende, leicht tingierbare „Grundlage" der S. R. durch eine „Verhornung mit nachfolgender Verschmelzung" eines Teils der Zellen entstanden sei. Eine eigenartige „Degeneration" einer Anzahl von Zellen, die eine das Rückenmark stützende „verschmolzene Masse" bilden, hebt Lenhossék (44), wenn auch mit Reserve, auch in seiner letzten Monographie hervor.

Die eigentümliche durchscheinende, gelbliche „gelatinöse" Beschaffenheit der S. R. wurde im Laufe der Jahre verschiedentlich erklärt und ist noch keineswegs gelöst. Remak (58) erklärte sie durch das Fehlen von markhaltigen Fasern, ebenso Henle (74), Bidder und Kuppfer (7) heben die „gelatinöse Form" des Bindegewebes [Überwiegen der „Interzellularsubstanz"] hervor; Gierke (30) behauptete dagegen, daß der Raum zwischen den Nervenzellen von lauter Gliazellen erfüllt ist; W. Krause (40) hielt „granuliertes Bindegewebe" für die Grundlage der S. R.; Mayser (50) identifizierte die „körnige Grundsubstanz" der S. R. mit dem Grundgewebe der Substantia gelatinosa centralis; Schwalbe (65), Lenhossék (44), Bräutigam (15) heben eine durch eine eigentümliche Zelldegeneration entstandene tingierbare „einheitliche Grundmasse" hervor. Stöhr (69) [1903] beschreibt eine „körnige Substanz", die durch Umwandlung von Astrozytenfortsätzen entstanden sei; H. Virchow (71) betont nur eine färberisch charakterisierbare Grundmasse, deren Ursprung und Bedeutung er nicht näher erklärt.

In neuester Zeit wurde von Bethe (6) in den S. R. auf das Vorkommen der durch seine Fibrillenfarbemethode darstellbaren engmaschigen

Gitter [„Golginetze"], die nach Bethe nervöser Natur sind, hingewiesen. Von Auerbach (1—2) wird die Verbreitung seiner nervösen „terminalen", nach seiner Methode dargestellten Netze [Gitter] in der S. R. hervorgehoben. Von Corning (23) und Lachs (41) angestellte Untersuchungen über die Entwicklung der S. R. an Kaninchen- und Hühnerembryonen ergaben, daß die S. R. und S. gelatinosa centralis aus der inneren Platte [Umgebung des ursprünglichen Zentralkanals] sich entwickeln und sich verhältnismäßig spät voneinander trennen.

Die ausführlichsten Literaturangaben fand ich in den bekannten Monographien von Stilling (68) und Waldeyer (72) und in den Handbüchern von Kölliker (36) und Ziehen (77).

II. Methodologisches.

Gerade Untersuchungen über die sogenannte „homogene Zwischensubstanz" setzten eine vollständige Imprägnation der sonstigen nervösen und gliösen Elemente voraus. Komplizierteste Strukturen, wenn sie auch regelmäßig lineär gebaut sind, täuschen eine homogene strukturlose Masse vor, wenn sie nicht durch scharfe Imprägnation oder elektive Färbung abgehoben sind, besonders nach der Behandlung mit den üblichen Härtungs- und Beizungsmitteln, z. B. intrazelluläre und interzelluläre Strukturen in der grauen Substanz eines Weigertschen Markscheidenpräparats, ebenfalls an manchen Stellen eines Karmin-Präparats oder interzelluläre Strukturen in einem Nisslschen Präparat usw. An einem Weigertschen Markscheidenpräparat z. B. scheint der ganze Raum zwischen den Ganglienzellen, Gliakernen und den markhaltigen Fasern von amorphen, uncharakterisierbaren Massen eingenommen zu sein — es haben sich also sämtliche zahllose feinere Dendritenverzweigungen, marklose Nervenfasern, Gliafasern, Golginetze usw., sozusagen homogenisiert. Auch die Nisslmethode bringt nur einen kleinen Teil der zahllosen Dendriten, nämlich die dickeren Äste, zum Vorschein, während z. B. die beiden letzteren Methoden durch das präzise Hervortretenlassen der von ihnen elektiv gefärbten Elemente doch einen großen Fortschritt in bezug auf Vollständigkeit der Imprägnation gegen die vor 15—20 Jahren üblichen Methoden bedeutet. Deshalb scheint mir die Autorität der „alten Autoren" in Fragen vom Vorhandensein einer histologisch noch bis jetzt uncharakterisierbaren Zwischensubstanz nicht sehr schwerwiegend zu sein und nicht die Neuronenlehre, sondern die vollkommneren Färbungsmethoden [Weigert. Golgi, Nissl, Ehrlich usw.] haben daran Schuld, daß die moderne Neurologie vom Begriff „fadig körnige Zwischensubstanz" [Binswanger (13)], „Molekularmasse" [Leydig (46—47)] usw. Abstand genommen hat.

Eine Methode, welche die sämtlichen gliösen und nervösen Elemente gleichzeitig mit genügender Schärfe zur Anschauung bringt, was für die Lösung des ganzen Raumproblems absolut notwendig ist, besitzen wir bis jetzt noch nicht. Ebenfalls kann keine der bis jetzt veröffentlichten Gliamethoden als vollkommen bezeichnet werden. Während die Gierkesche und Golgimethode nur einzelne Individuen dieser Substanz im Präparat deutlich hervortreten läßt, färbt die Weigertsche Gliamethode nur einen Teil der gesamten

Gliasubstanz, nämlich die von den Gliazellen und ihren protoplasmatischen Ausläufern auch chemisch differenten feinen Gliafasern. Nur durch diese Unvollkommenheit der Methoden sind die sich einander widersprechenden Ansichten über die Gliaverteilung in der S. R. wie die von Weigert (79) und Kölliker (35) zu erklären.

Viel sicherere und vollständigere Methoden fand ich für die elektive Darstellung der gesamten nervösen Elemente in den jüngst veröffentlichten Silber-Fibrillenfärbemethoden von Bielschowsky (8—12) und R. Cajal (20).

Ich bediente mich hauptsächlich der Bielschowskyschen Methode, die trotz ihrer Elektivität besonders am embryonalen Material auch manche wichtige Auskünfte über die Beschaffenheit und Verbreitung der Gliasubstanz, wie wir später sehen werden, gibt.

Als Material für meine Arbeit dienten Rückenmarke vom Kalbe, Rinde, neugeborenen Menschen und Kaninchen. Die Studien über den feineren Bau der Nervenzellen wurden hauptsächlich an einem Kalbe gemacht, da die einzelnen histologischen Elemente hier wegen ihrer absolut beträchtlicheren Größe der Untersuchung besser zugänglich sind, die Topographie klarer ist und die Jugendlichkeit des Materials die Elektivität und Vollständigkeit der Imprägnation fördert. Frisches erwachsenes Menschenmaterial war nicht zugänglich, unfrisches für diese Zwecke unbrauchbar, da, wie ich mich überzeugte, postmortale destruierende Veränderungen in den Zellen der S. R. besonders früh auftreten.

Ich verwendete Längsschnitte mehr als Querschnitte, erstens, weil wie mir scheint, die in die Länge gezogenen Nervenzellen öfter mit ihrer Hauptachse in der Längs- als Querrichtung des Rückenmarks gelagert sind, zweitens, weil ich fand, daß das feine Nervenfasergewirr der S. R. einen ausgesprochenen longitudinalen Charakter trägt, d. h. die Zahl der in der vertikalen Richtung verlaufenden Fasern größer ist als die Zahl der horizontal oder schräg verlaufenden. Um die einzelnen Fasern oder die Form der größeren Zellen in der S. R. verfolgen zu können, schnitt ich die Blöcke meist in lückenlose Serien, was auch für die Orientierung an den Längschnitten von Wichtigkeit ist.

Wie gesagt, ich fand in den Cajalschen und Bielschowskyschen Methoden ein Mittel, sämtliche markhaltigen und marklosen Nervenfasern samt ihren feinsten Verzweigungen sowie diejenigen der Dendriten gleichzeitig zu färben, was für die Beurteilung der räumlichen Verhältnisse conditio sine qua non ist. Aber für lückenlose Serien ist die Cajalsche Blockfärbung wegen des ungleichmäßigen Eindringens der Silberlösung vorläufig wenig brauchbar. Deshalb zog ich meist die Bielschowskysche Methode vor in der von Herrn Dr. Max Wolf (76) im neurobiologischen Laboratorium für die Färbung der mit Eiweiß angeklebten Paraffinschnitte angepaßten Weise. Die früher der Bielschowskyschen Methode gemachten Vorwürfe der Kompliziertheit [Lenhossék (45)] sind nach der neuesten Bielschowskyschen (11) Modifikation hinfällig geworden. Die Methode besteht jetzt nur aus fünf Manipulationen: Argentum nitricum, ammoniakalisches Silber, neutrales Formol, Goldbad, Fixiernatronbad. Bei den Paraffinschnitten bleibt die Methode dieselbe — die Modifikation bezieht sich nur auf die Verlängerung der ersten

zwei Manipulationen, nämlich in Argentum nitricum werden die Schnitte sieben Tage, in ammoniakalischem Silber zehn Minuten gehalten. Die Golgimethode wandte ich nur zur Kontrolle bei neugeborenen Kaninchen an [da die geringe Zahl der fibrillenhaltigen Zellen (Cajalsche Methode) in der S. R. trotz vollständiger Frische des Materials noch zweifeln ließ, daß sie die einzigen Nervenzellen darstellten]. Was den Verlauf einzelner Nervenfäserchen anbetrifft, so ist ihre Verfolgung im ungemein dichten Fasergewirr des Fibrillenpräparats sehr erschwert, weshalb die Golgimethode in dieser Hinsicht größere Vorzüge gegen die Fibrillenmethoden gehabt hätte, wenn bei ihr mit derselben Sicherheit Kunstprodukte in Form von Verklebungen ausgeschlossen wären wie bei den letzteren.

III. Nervenzellen und Dendriten.

Der Beschreibung der Nervenzellen, die in diesem Kapitel sämtlich nach Kalbs- und Rindenrückenmarkspräparaten dargestellt sind, möchte ich in Kürze die bezügliche Topographie des Hinterhorns vorausschicken.

Waldeyer (72) unterscheidet in seiner klassischen Monographie über das Gorillarückenmark drei differente Zonen im hinteren Teil des Hinterhorns: den an feinen markhaltigen Fasern reichen „Kern" des Hinterhorns, die ihn umgebende Substantia Rolandica und die peripherste Schicht des Hinterhorns, die „Zonalschicht" [Lissauers (48) „spongiöse Zone der S. R."; Lenhosséks (44) „Marginalschicht"]. Zwischen der eigentlichen S. R. und dem Kern möchte ich noch — mindestens beim Kalbe — eine Grenzschicht unterscheiden, und zwar aus zwei Gründen.

Erstens, bekommt in dieser Grenzschicht das in der Richtung nach vorne sich immer verdichtende Geflecht feinster markloser Fäserchen einen ausgesprochenen longitudinalen Charakter [„Plexus der S. R." von Kölliker (36); „dorsaler Grenzplexus des Hinterhornkopfes" von Ziehen (77)] siehe Fig. 1 und 6.

Zweitens, enthält die Grenschicht wenig sogenannte „Gierkesche Zellen" — die Hauptvertreter der Zellen der eigentlichen S. R. und fast nichts von jener sogenannten „Zwischenmasse" dieser Substanz, auf deren Natur ich später noch zurückkomme.

Diese Grenzschicht, als scharf getrennte Zone, fand ich in der erwähnten Tafel von Clarke (22) hervorgehoben.

Die Zahl der Nervenzellen in der eigentlichen S. R. ist viel größer als diejenige in der Zonalgrenzschicht oder im Kerne. Die Größe der einzelnen Nervenzellen schwankt von über 200 μ bis 8 μ Länge, über 30 μ bis unter 8 μ Breite. Ihre Dendriten sind sämtlich fibrillenhaltig, was für die Differenzialdiagnose zwischen Nerven- und Gliazelle hier oft von grundlegender Bedeutung ist, da die Gliakerne und ein Teil des Zelleibes an den Bielschowskyschen wie Cajalschen Präparaten mitgefärbt sind und die üblichen differentialdiagnostischen Merkmale, wie Größe und Bläschenform des Kerns, Dendritenverzweigungen usw. an den kleinen Zellen der S. R., deren schon von Gierke betonte und von Waldeyer bestätigte außerordentliche Labilität meist eine Verschwommenheit der Zellkonturen und innerer Struktur verursacht, meist

versagen. Sämtliche Nervenzellenkerne besitzen meist ein Kernkörperchen, beim Kaninchen mehrere (contra Corning 23).

Wir unterscheiden unter den Zellen der S. R., der Größe nach, große, mittlere und kleine Nervenzellen, der Form nach multipolare, polymorphe, birn- und pyramidenförmige, platte, stechapfelförmige, der Richtungsebene der Zellenlängsachse nach vertikal [in der Richtung vom Kopf zum Schwanz] und horizontal senkrecht zur ersten Achse gelagerte und unter den letzteren radiär und tangential gerichtete Nervenzellen.

Fig. 1.

Rindenlendenmark (oberster Teil). Längsschnitt. Nach Bielschowsky gefärbt (Paraffinschnitt). *a* = Richtung der Rückenmarklängsachse. *D* (dors.) = weiße Substanz der Hinterstränge. *V* (ventr.) = Kern des Hinterhorns; *b* = Zonalschicht, *c* = Zone der eigentlichen S. R.; *d* = Grenzschicht mit der longitudinalen Bahn aus marklosen Nervenfasern (s. Kap. IV); *f* = „Radiärbündel" (Ziehen) markhaltiger Nervenfasern; *e* = bipolare große Nervenzelle; sogenannte „Zwischenmasse" — infolge mangelhafter Imprägnation reichlich (s. Kap. VI). Vergröß. 1 : 70.

Die großen Nervenzellen [bis über 200 μ Länge, bis über 25 μ Kernlänge] sind am spärlichsten vertreten. In der eigentlichen S. R. liegen sie ausschließlich in horizontaler Ebene und fast immer mit dem Längsdurchmesser in dorsal-zentraler oder radiärer Richtung [s. Fig. 1]. Sie sind entweder pyramidenförmig oder bipolar parallelepipedförmig. Die Basis der pyramidenförmigen Zellen liegt in der Grenzschicht oder sogar im Gebiete des Kernes, der Leib durchquert die ganze S. R. mit der Spitze bis in die weiße Substanz hineinragend. Zahlreiche Dendriten gehen in unregelmäßigen Distanzen vom Zelleib ab, in den bipolaren Zellen meist nur an den Polen. Der ovale Kern enthält gewöhnlich ein Kernkörperchen und ist bläschenförmig. Das Kernkörperchen, gewöhnlich rötlich gefärbt, läßt oft der Farbenintensität nach drei konzentrische Zonen unterscheiden, von denen die mittlere am hellsten ist. Der ganze Zelleib ist von feinen selbständigen, d. h. nicht miteinander anastomosierenden, glatten Fibrillen durchzogen, die entweder den Zelleib nur auf eine kurze Strecke durchziehen, die Peripherie des

Zelleibes zur Verbindung benachbarter Dendriten in Anspruch nehmend oder den ganzen Zelleib von der Spitze bis zur Basis durchqueren, einzeln oder bündelweise um den Kern bogenförmig umbiegend. Jedes Dendritenzweiglein enthält je eine Fibrille, weshalb die Dendritenstämme mehrere parallel verlaufende Fibrillen enthalten.

Fig. 2.

Kalbslendenmark. Längsschnitt. Methode und Orientierung *D, V, A* wie in Fig. 1. Aus der Zone der eigentlichen S. R. *A* = große, kurzbandförmige (der Länge nach Übergangsform zwischen großen und mittelgroßen Zellen) Nervenzelle; durch den longitudinalen Fibrillenverlauf längsgestreift; bei Lupenvergrößerung schwachgefärbte Brücke zwischen den Fibrillen sichtbar; ovaler Kern in ventraler Zellhälfte; *B* = mittelgroße multipolare Nervenzelle; *x* = Fasergeflecht aus Dendriten und marklosen Nervenfasern. Vergröß. 1 : 450.

Die großen bipolaren parallelepipedförmigen Zellen durchqueren als kurze Bänder die S. R., an den Polen [s. Fig. 1], sich büschelförmig in Dendriten zersplitternd, was, wenn die Zellen eine Länge von über 190 μ erreichen, in der Zonal- und Grenzschicht geschieht. Die Dendriten gelangen dann durch Verbiegung meist in die eigentliche S. R. zurück, um dort durch weitere Verästelung an dem ungemein reichen Dendritengeflecht teilzunehmen. Die Breite dieser Zellen schwankt zwischen 12 und 22 μ, ihre Länge zwischen 90 und über 190 μ. Der 8 bis 10 μ breite, 12 bis 20 μ lange Kern liegt entweder in der Zellmitte oder näher zu dem ventralen Pol (s. Fig. 2). Durch den regelmäßigen Fibrillenverlauf sind sie längsgestreift. Sonst ist der feinere Bau wie bei den großen pyramidenförmigen Zellen.

Von den mittelgroßen Nervenzellen lassen nur die „bandförmigen" Zellen eine typische Verlaufsrichtung erkennen, nämlich die vertikale Richtung der Längsachse. Sie besitzen sämtlich in der Längsachse parallel verlaufende Fibrillen, die entweder in der Zellmitte leicht bogenförmig auseinandergehend einen spaltförmigen Raum für den ovalen Kern [13 μ Länge, 8 μ Breite] zu rücklassen oder in dichtem Bündel die Zelle passierend den Kern nach der Seite verdrängen; der in einer Ausbuchtung des Zelleibes liegende bläschenförmige Kern macht daher mehr den Eindruck eines Fremdkörpers als eines zentralen Gebildes. Die Breite des Zelleibes erreicht an der Stelle der Kerneinlagerung 13 μ; die sonstige Breite des Bandes ist beiderseits vom Zellkern auf eine Distanz von 80 μ ziemlich gleichmäßig bis 9 μ. Die Dendriten gehen

gewöhnlich nur von den Enden dieser Zellen ab, weshalb sie auch als bipolare bezeichnet werden können [s. Fig. 3].

Von den übrigen mittelgroßen Zellen der S. R. kann höchstens nur noch bei den pyramidenförmigen die Rede von einer Richtungsebene sein, die meist horizontal ausfällt. Die Basis ist dann ventralwärts, die Spitze dorsalwärts gerichtet. Die Breite ist bis 17 μ, ihre Länge 60 bis 80 μ und darüber; Kernlänge 9,5, Breite 8 μ. Der Fibrillenverlauf ist gewöhnlich sicherlich selbständig. Ein Entspringen des Achsenzylinders dieser Zellen nur vom hinteren Pol läßt sich an den Fibrillenpräparaten nicht immer bestätigen.



Fig. 3.

Material, Methode und Orientierung wie in Fig. 2. Aus dem neutralen Teil der Zone der eigentlichen S. R. *A* = mittelgroße bandförmige Nervenzelle, deren Längsachse orokaudal verläuft; Fibrillen in einem Bündel (in der Photographie gleichmäßig dunkel) verlaufend; Kern seitwärts (ventral) von ihm. *x* = Fasergeflecht wie in Fig. 2. Vergrößerung 1 : 340.

Die meisten der übrigen mittelgroßen Zellen der S. R. sind unregelmäßig multipolar oder birnförmig von ungefähr 28 μ Durchmesser, 9,5 bis 11,5 μ Kernbreite und -länge. Der ein bis zwei Kernkörperchen enthaltende Kern ist rundlich oder oval. Der Dendritenreichtum ist sehr groß. Ob unter diesen Zellen der Golgitypus II vorkommt, war mit der Fibrillenmethode mit absoluter Sicherheit nicht festzustellen, da erstens der Achsenzylinder oft der Beobachtung entgeht, zweitens die dünnen, reichlich verzweigten Dendriten einen kurzen Achsenzylinder vortäuschen können. Sämtliche Dendriten enthalten selbständig verlaufende Fibrillen, je eine in jedem Endzweig. Besonders wichtig ist, daß die Fibrillen mit dem bis zur Unsichtbarkeit verschmälerten Dendritenprotoplasma nicht enden, sondern noch auf lange Strecken außerhalb der protoplasmatischen Zellenausläufer — Dendriten genannt — zu verfolgen sind als scheinbar nackte Fibrillen oder marklose Fäserchen in dem rechtlichen Plexus markloser Fasern [s. Fig. 7]. Bei einer Minorität dieser Zellen bilden die in den Dendriten selbständig verlaufenden Fibrillen ein feines Reticulum im Zelleib. Der selbständige Verlauf der Fibrillen in der Mehrzahl dieser Zellen ist besonders in den peripheren Zonen des Zelleibes gut zu studieren. Zwischen diesen beiden Arten des intrazel-

lulären Fibrillenverlaufs gibt es auch Übergangsformen, nämlich: einzelne Fibrillen treten durch ihre stärkere Tingierbarkeit als glatte, leicht gebogene, regelmäßige, dunkle Linien hervor, werden untereinander durch geradlinie oder unregelmäßige rauhe, kleinere Brücken verbunden. Die Unregelmäßigkeit dieser Brückenkonturen einerseits und die strenggeometrische Regelmäßigkeit der Fibrillen andererseits macht die Identität der Natur beider Gebilde wenig plausibel. Inwieweit diese Brücken [s. Fig. 3] als Ausdruck der Imprägnation der zwischen den Gerinnungsgranula gelegenen Spalten, also Kunstprodukte sind oder Offenbarung der Bütschlischen Wabenstrukturen oder präformierte Netze, muß vorläufig dahingestellt sein.

Als eine besondere Form von den mittelgroßen Zellen seien jene von mir ausschließlich in der eigentlichen S. R. beobachteten Zellen zu erwähnen, die von rundlicher Form mit zahlreichen aus der ganzen Peripherie austretenden spitzen Dendriten versehen sind: stechapfelförmige Zellen. Sie sind von durchschnittlich 26 μ Durchmesser und etwas abgeplattet. Die Dendriten sind sehr wenig verzweigt und enden sehr bald. Der 12 μ lange, 6,5 μ breite ovale Kern ist scharf konturiert, enthält ein oder zwei Kernkörperchen und ist oft wandständig. Diese Zellen scheinen von besonders labilem Bau zu sein, was sich in zahlreichen Zerfallserscheinungen manifestiert. Eine ganz unversehrte Zelle mit noch in der peripheren Zone deutlich unterscheidbaren, selbständig verlaufenden, spärlichen Fibrillen gehört zu den Seltenheiten [Fig. 4].

Entweder ist nun der Zellkern mit einem Teil des Zellprotoplasmas erhalten, während das übrige Zellprotoplasma in der Umgebung in körnig homogene, sich rötlich oder grau färbende Massen auflöst, oder es sind die allgemeinen Konturen erhalten, während Fibrillen nicht sichtbar, hellere Flecke und schlammige Strukturen dagegen vorhanden sind. Eine Verwechslung mit den Astrozyten — Deiterschen Gliazellen — lag der eigentümlichen Form halber nahe, aber abgesehen von relativer und absoluter Kerngröße, von seinem bläschenförmigen Aussehen, entschied das Vorhandensein von intrazellulären, wenn auch spärlichen Fibrillen, die Diagnose.

Eine Unterscheidung von Gliazellen ist nur auf Grund eines Fibrillenbefundes [Bethe (6)] bei den kleinen multipolaren Nervenzellen der S. R. [Waldeyers „Gierkesche Zellen"] möglich, da hier auch die Kerngröße und Kernform meist im Stiche läßt. Die Fibrillen bilden im Zelleib oft Netze. Sie stellen die überwiegende Majorität [s. Fig. 7] der Nervenzellen der S. R. vor, wobei sie der Randzone fast ganz fehlen, in der Grenzschicht spärlich sind. Die eigentliche S. R. ist mit ihnen, man kann sagen vollgepfropft. Ihre Darstellung ist aber wegen der schon Gierke (30) [Waldeyer] bekannten Labilität des Zellplasmas unsicher. Die Dendriten sind deshalb oft verschwommen, weshalb die Zellen rundlich zu sein scheinen. Oft ist nur der bis 6 μ große rundliche Kern erhalten, der Zelleib ist in amorphe, die Kerne umgebende Zwischensubstanz, die sich rötlich oder grau färbt, zerfallen; in diesen verschwommenen Zelleibplasmahaufen sind noch oft zum Kern ziehende selbständige Fibrillen zu beobachten [s. Fig. 7 D]. Sonst ist der Zelldurchmesser bis 8 μ.

Was die länglichen bipolaren tangential verlaufenden und die kurzen, pyramidenförmigen, radiär verlaufenden Zellen der Zonalschicht [s. Fig. 6] anbetrifft, so gehören sie sämtlich ihrer Größe nach zur ersten Zellgruppe. Die Längsachse liegt gewöhnlich in der horizontalen Ebene. Durch parallel verlaufende Fibrillen sind sie meist langgestreift. Die dicken Dendriten senken sich meist in die R. S., wo sie in zahlreiche Zweige sich auflösen, oft den Kern des Hinterhornes erreichend. Diese „Randzellen" [Ziehen (77)] sind von den meisten älteren Autoren schon gesehen und in zutreffender Weise beschrieben worden. Als „Seitenstrangzellen" beschrieb sie erst R. Cajal (18).

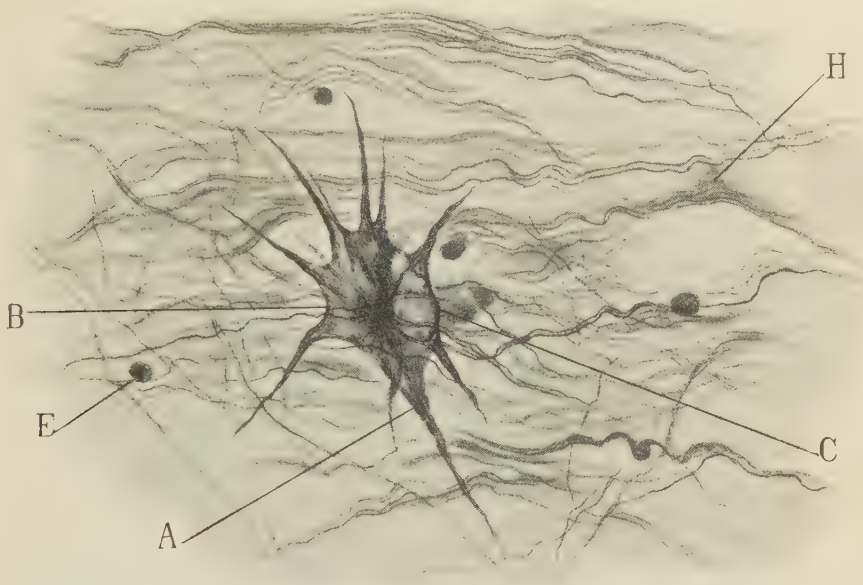

Fig. 4.

Kalbslendenmark. Längsschnitt. Methode (Fig. 1). Aus der Mittelzone der S. R. *B* = Stechapfelförmige mittelgroße Nervenzelle mit bläschenförmigen Kern; die in den Dendriten sichtbaren Fibrillen sind naturgetreu gezeichnet. *C* = bläschenförmiger Kern mit Kernmembran; *A* = Dendrit mit Fibrillen; *E* = Gliakern; *H* = Haufen von „Zwischenmasse". Leits, Okular 1*, Objektiv 6.

Die Anwesenheit von versprengten Nervenzellen in der, die S. R. umgebenden weißen Substanz, wurde schon von Stilling (68) beobachtet und durch die Bestätigung von Waldeyer (72) außer Zweifel gestellt. Es sei bloß hervorgehoben, daß bei Föten und Neugeborenen ihre Zahl viel beträchtlicher ist als bei erwachsenen Säugern. Es finden während des Rückenmarkwachstums scheinbar Verlagerungen oder Versetzungen einzelner Elemente statt. Die Dendritenstämme dieser versprengten Zellen schicken vielfach ihre Dendritenzweige in die benachbarte S. R. Ebenfalls schicken mehrere Zellen des Hinterhornkernes, sogar einige der Hinterhornbasis ihre Dendriten in

die S. R., wo sie die Zahl der Dendritenzweige nicht unbeträchtlich vermehren.

Wie aus der obigen Darstellung folgt, ist der Besitz der S. R. an Dendritenverzweigungen sehr groß und mannigfaltig. Sie bilden ein dichtes Geflecht mit dem Geflecht zahlreicher markloser Fasern, sämtliche Lücken der S. R. ausfüllend. Wenn man das feine Glianetz und die Kerne in Betracht zieht, so scheint die Raumfrage positiv gelöst zu sein. Die Nisslsche Methode gibt kein richtiges Bild vom Reichtum und Größe der Nervenzellausläufer, da nur ein Bruchteil von ihnen Tigroidkörper enthält. Die mangelhafte Färbung dieser Gebilde mit Karmin, Nigrosin und anderen Färbungs-

Fig. 5.

Kalbsrückenmark. Längsschnitt. Methode und Orientierung s. Fig. 1. x = Dendritenanastomose zwischen zwei mittelgroßen Nervenzellen innerhalb der Mittelzone der S. R.; b = „radiäres Bündel" markhaltiger Fasern. Vergröß. 1 : 340.

mitteln der älteren Autoren hat viel zur Entstehung der Vorstellung von einer Zwischenmasse in der S. R. beigetragen, da sie eine armorphe Masse, die sich ebenso gut oder noch besser [H. Virchow (71)], als die nackten Zellkerne färbt, vortäuschen müßte. Die maßgebenden Methoden sind hier nur die Fibrillenmethoden, da sie gleichzeitig sämtliche Dendriten in ihrer ganzen Ausdehnung zum Vorschein bringen können und Verklebungen und ähnliche Kunstprodukte ausschließen.

Kurz zusammengefaßt nehmen folgende Komponenten an dem Dendritengeflecht der eigentlichen S. R. teil [s. Figg. 1—3, 5 u. 6]:

1. Dendrite sämtlicher Zellen der eigentlichen S. R.;
2. „ der Zellen der Zonalschicht;
3. „ „ „ „ Grenzschicht;
4. „ „ in der weißen Substanz versprengt vorkommender Zellen;
5. „ „ Zellen des Hinterhornkernes;
6. „ „ „ der Hinterhornbasis.

Als wichtige Rarität sei bemerkt, daß in der S. R. Nervenzellenanastomosen [s. Fig. 5 u. 6] als Verbindungsbrücken zwischen den Dendriten zweier benachbarter Zellen zu finden sind.

Soweit mir die ältere Literatur zugänglich war, sind solche Anastomosen innerhalb der S. R. von keiner Seite behauptet worden, wohl aber im Vorderhorn [Besser(5), Willigk(75)], was von den meisten Autoren entweder bezweifelt oder unberücksichtigt gelassen worden ist [Köllicker(35—36), Mayser(50)]. Max Schulze(64) hält solche Anastomosen für möglich, aber erklärte die zahlreichen Angaben von Schroeder van der Kolk für Täuschungen. Die ausführlichere qualitative und quantitative Beschreibung dieser Anastomosen behalte ich mir vor.



Fig. 6.

Kalbsbrustmark. Querschnitt. Methode s. Fig. 1. K = Kern des Hinterhorns. W = weiße Substanz der Seitenstränge; a = ein Haufen „Zwischensubstanz" einen Zellkern einschließend (s. Kap. VI); b = Querschnitt von orokaudal verlaufenden Nervenfasern der Grenzschicht; c = große Nervenzelle aus der Zonalschicht; x = Anastomose zwischen zwei benachbarten mittelgroßen Nervenzellen. Vergröß. 1 : 340.

IV. Marklose Nervenfasern.

Der Reichtum der S. R. an marklosen Nervenfasern, die ein durch die ganze S. R. sich ziehendes kompliziertes Geflecht bilden und meist parallel der Längsachse der Rolandosäule verlaufen, wurde schon von mehreren Seiten, wie erwähnt, betont. Ich möchte bloß darauf hinweisen, daß dieses ventralwärts sich verdichtende Geflecht in der Grenzschicht [s. Fig. 1] teilweise aus wagerecht parallel der Rückenmarklängsachse verlaufenden, einzelnen verschieden dicken Bündeln marklosen Nervenfasern besteht. Somit stellt die Grenzschicht, mindestens teilweise, eine scharf begrenzte, longitudinale Leitungsbahn aus marklosen Nervenfasern dar. Die verhältnis-

mäßig periphere Lagerung der S. R. wird die experimentell histologische und physiologische Untersuchung dieser Bahn begünstigen. Auch scheint diese Stelle ein günstiges Objekt für Untersuchung von Degenerationsvorgängen in marklosen Nervenfasern zu sein.

Die direkte Teilnahme an diesem Geflecht von marklosen Kollateralen der Hinterstrangfasern und Fasern aus den hinteren Wurzeln sowie von Endverzweigungen der genannten Fasern wurde, wie erwähnt, durch R. Cajal und Köllik er konstatiert. Als zweiter Komponent werden die zahlreichen Kollateralen und Endverzweigungen von den Nervenzellen der S. R. vom Golgitypus II, besonders von Golgi selbst, erwähnt. Es sei auch noch auf einen sehr wichtigen dritten Komponenten hingewiesen, nämlich auf die Fibrillen, die eine kontinuierliche Fortsetzung der intrazellulären Fibrillen der Zellen der S. R. darstellen.

An vielen Dendriten dieser Zellen ist, wie erwähnt, zu beobachten, daß die Dendritenfibrillen auch außerhalb des Dendritenprotoplasmas sich auf längere Strecken, ohne sich zu verdünnen, fortsetzen. Wie weit sie von der Zelle emanzipiert verlaufen, läßt sich schwer feststellen, da ihre Verfolgung in diesem dichten Geflecht noch dadurch erschwert wird, daß in diesen, durch das Mikrotommesser für die Fibrillenfärbung geeigneten, dünnen Schnitten ihrem Verlauf schnell ein gewaltsames Ende macht. Deshalb muß ich auch die Kardinalfrage unbeantwortet lassen, ob diese Fibrillen einen anderen Ursprung als die Zellen der S. R. haben und zu den letzten nur in naher, räumlicher Beziehung stehen, sie als Durchtrittsstationen gebrauchend, oder ob sie außerhalb dieser Zellen frei endigend von der letzteren als ihrer Ursprungsstelle ausgehen. Diese Fibrillen sind extrazellulär wellig und verlaufen oft parallel zu einander in longitudinaler Richtung [Fig. 7].

Es sei noch auf eigentümliche, kolbige Gebilde in der S. R. hingewiesen die an den Enden von dicken, dunklen Zweigen in Form von ebenfalls dunklen oder rötlichen kolbigen Verdickungen — Endkolben — zu beobachten sind. Diese Zweige sind sicher nervöser Natur; ob sie aber Endweige von marklosen Fasern oder dünne Dendritenendäste sind, ist meist nicht zu unterscheiden. Über die Natur dieser Gebilde bin ich nicht ins Klare gekommen. Gegen die Auffassung sie als Kunstprodukte zu betrachten, spricht ihre ausschließliche Anwesenheit in der S. R. und scharfe Kontur. Gegen die Auffassung sie als Wachstumskolben zu betrachten, spricht das Alter des Objekts [viermonatliches Kalb].

V. S. R. des neugeborenen Menschen und Gliasubstanz.

Dieses Objekt wurde mit dem Gefriermikrotom geschnitten und nach Bielschowsky gefärbt. Die Elektivität und Klarheit des Bildes ließ nichts zu wünschen übrig.

Die Nervenzellen ließen sich durch das Vorhandensein von Fibrillen auch in der S. R. gut unterscheiden. Ihre Zahl ist in der S. R. sehr groß, besonders im Vergleich mit den Vorderhörnern. Ebenso groß ist der Reichtum an Gliazellen; ihre Zahl steht nur hinter derjenigen in der S. gelatinosa centralis zurück. Auffallend ist die relative Größe der S. R., die sich in ganz ana-

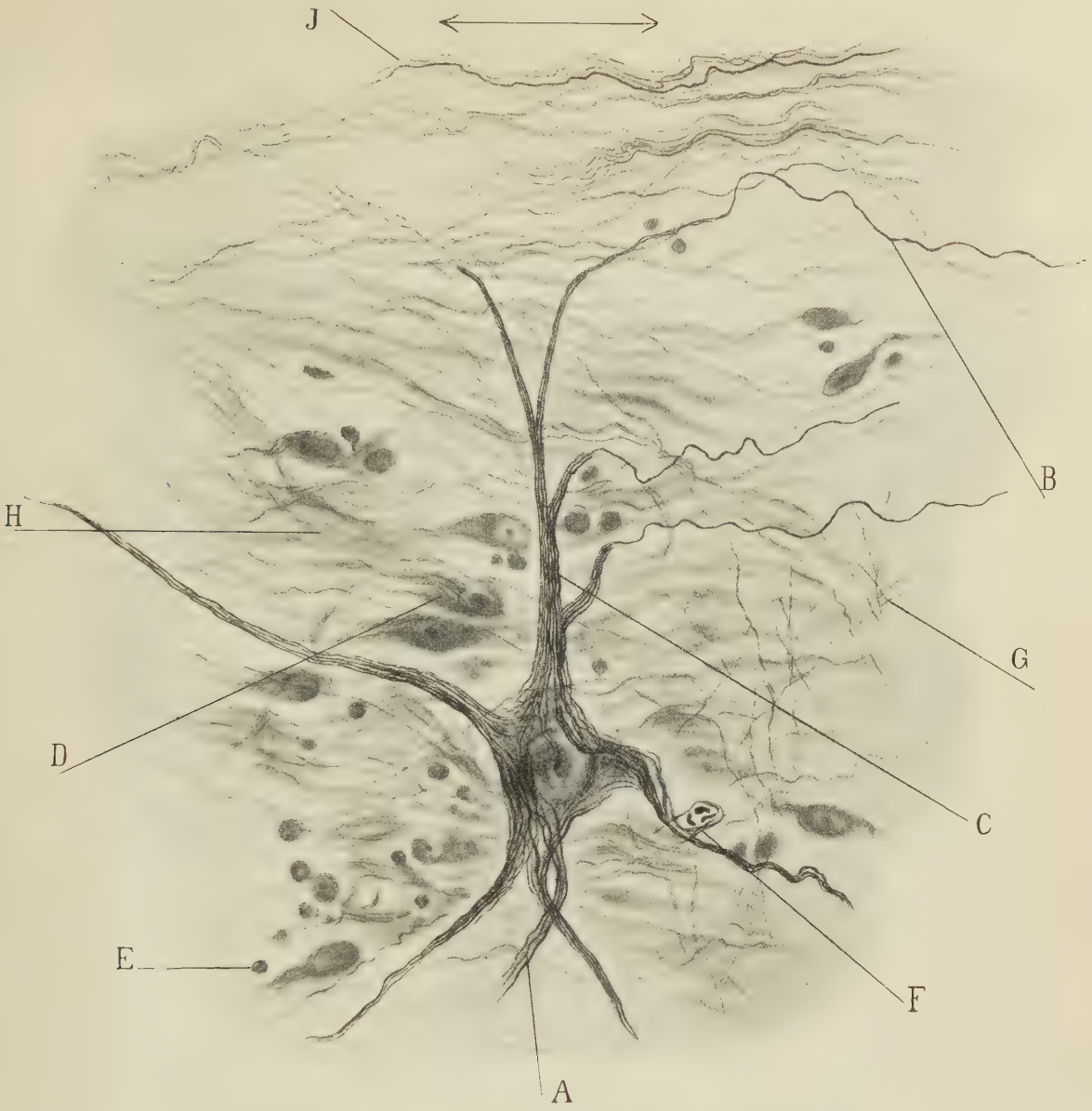

Fig. 7.

Kalbslendenmark. Längsschnitt. Mittelzone der Substantia Rolandi Methode und Orientierung s. Fig. 1. Mittelgroße multipolare birnförmige Nervenzelle (Spitze dorsalwärts, Basis ventralwärts) mit selbständig verlaufenden intrazellulären Fibrillen, die sich extrazellulär als scheinbar nackte Fibrillen oder marklose Nervenfasern verfolgen lassen. Zwischen den Dendriten massenhaft verschwommene Gierkesche Zellen. *A* = Achsenzylinder (?) ventr. Pol; *B* = außerhalb des Dendritenprotoplasmas longitudinal verlaufenden nackten Nervenfibrillen; *C* = Dendritenstamm mit dem Fibrillenbündel; an jedem Endzweig wird je eine Fibrille abgegeben; *D* = im Zerfall begriffene Gierkesche Zellen — Fibrillen noch sichtbar, Kern gut erhalten; *F* = Kapillar mit Erytrocyten; *G* = Fasergeflecht (s. Fig. 2 usw.); *H* = amorphe Zwischenmasse; *I* = markhaltige Fasern aus der weißen Substanz. Leitz, Objekt. 6; Okular 1*.

loger Weise auch beim neugeborenen Kaninchen verhält. Die S. R. ist relativ mindestens dreimal so groß als beim Erwachsenen.

Die Gliazellen und ihre Ausläufer sind mit Ausnahme des Kernes schwach tingiert.

Die Nervenzellen sind multipolar, spindelförmig oder pyramidenförmig, meist in horizontalen Ebenen, dorsoventaler Richtung mit der Spitze dorsalwärts gestellt und sind sämtlich fibrillenhaltig.

Diffuse amorphe Zwischenmassen sind nicht vorhanden.

Sämtliche drei Schichten der S. R. sind nicht nur vorhanden, sondern auch sämtlich von relativ viel größerer Breite, als beim Erwachsenen.

Auch hier ist die S. R. an Karminpräparaten durch intensivere Färbung hervorgehoben, was aber nicht auf eine mehr diffuse Färbung der sogenannten Zwischensubstanz, sondern auf Imprägnation der dicht zusammengedrängten Kerne, die mehr reihenförmig geordnet zu sein scheinen, beruht.

Diffuse Zwischenmassen, selbst in unserem Sinne, sind in den Bielschowskyschen Präparaten nicht zu konstatieren.

Dadurch, daß zahlreiche Bündel markhaltiger Fasern die S. R. in radiärer Richtung durchziehen, scheinen oft die Zellen in radiären Reihen geordnet zu sein.

Der relative Reichtum an Gliakernen spricht auch hier dagegen, daß aus geringem Vorhandensein der sich mit der Weigertschen Methode spezifisch färbenden Gliafasern auf Armut an Glia überhaupt geschlossen werden darf. Die Zahl der diagnostizierbaren Nervenzellen ist viel kleiner als die der Gliazellen, aber viele Zellen haben hier noch die Stufe der sogenannten „Bildungszellen“ [Corning (23)] nicht überstiegen.

Die Gliakerne sind durchschnittlich 3 μ breit. Die genaueren Formen der Gliazellen sind wegen der scharfen Elektivität der Bielschowskyschen Fibrillenfärbemethode beim embryonalen Material nicht zu erkennen. Beim Rinde, wo die Elektivität der Färbung verhältnismäßig am meisten nachläßt, waren die Gliazellen meist als Deitersche Zellen zu diagnostizieren: platt, sternförmig, körnig mit zahlreichen dünnen Ausläufern; Zelleibdurchmesser 12 μ, Kerndurchmesser 6 μ.

Die Fibrillen der Nervenzellen zeigen, soweit sie deutlich erkennbar sind, einen selbständigen Verlauf. Die Nervenzellen selbst zeigen hier, in der S. R., keine so auffallenden Größeschwankungen wie beim Rinde. Durchschnittlich sind sie von 6,5 μ Breite und einem Kerndurchmesser $=4{,}5$ μ. — Es ist also der protoplasmatische Zelleib wenig entwickelt. Bei den größeren pyramidenförmigen und spindelförmigen Zellen der Randschicht ist der Kern von 6 μ Breite, 12 μ Länge.

Die Nervenzellen der Zonalschicht zeigen ebenso selbständig verlaufende Fibrillen.

Die Radiärbündel der S. R. geben innerhalb der letzten zahlreiche Kollaterale ab. Zu ihnen gesellen sich die zahllosen Ausläufer der Zellen der S. R., und das feine Fasergewirr ist ebenso dicht und verbreitet wie in der S. R. des Erwachsenen.

Die S. R. hebt sich von der übrigen grauen Substanz in den Bielschowskypräparaten vom neugeborenen Mensch durch eine intensivere rötlich-violette Farbe ab, eine Eigentümlichkeit, welche meist nur die Substantia gelatinosa centralis mit ihr teilt. Dies beruht auf dem in beiden gelatinösen Substanzen vorhandenen, ganz feinen, zarten Netz oder Gitterwerk, dessen Balken unter dem Mikroskop hell rosa aussehen. In der S. gelatinosa centralis ist dieses engmaschige, terminale Netz viel deutlicher wegen des Mangels an Nervenelementen zu sehen.

Bei schwacher Vergrößerung sieht man folgendes in der eigentlichen S. R.: erstens, eine diffuse, rötliche Färbung, die in etwas schwächerem Grade in der S. gelatinosa centralis hervortritt; zweitens, die erwähnten kleinen runden, dunklen Gliakerne von einer der S. gelatinosa centralis nahestehenden Frequenz.

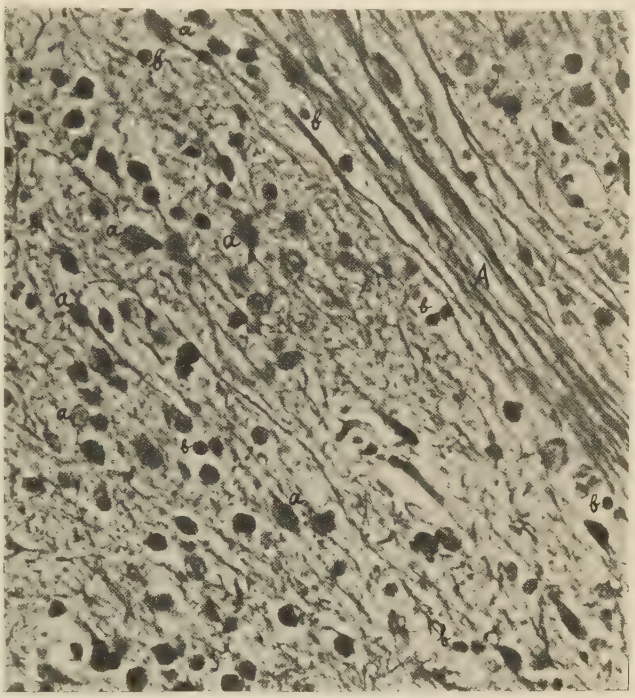

Fig. 8.

Mensch- (neugeboren) Querschnitt. Halsmark. Gefrierschnitt (10 μ) nach Bielschowsky gefärbt. A = radiäres Bündel markhaltiger Fasern aus den Hintersträngen; a = Nervenzelle; b = Gliazelle; Zwischen den dunklen Nervenfasern und Dendriten ist besonders bei Lupenvergrößerung ein Netz aus blassen, leicht verschwommenen Brücken — „terminales Glianetz". Vergröß. 1 : 450.

Bei Ölimmersionvergrößerung sieht man in der S. gelatinosa centralis, wie die feinen, ein dichtes Netz bildenden, rosahellen Bälkchen in kontinuierlichem Zusammenhang mit den runden Gliakernen stehen — also Ausläufer der letzteren sind. Das identische Bild ist in der S. R. durch die zahlreichen Dendriten, Nervenfasern usw. teilweise verunstaltet. Die Auffassung, daß der eigentümliche, spezifische Farbenton der S. R. mindestens beim Neugeborenen auf dem Reichtum an gliösen Elementen beruht, war die einzig mögliche logische Konsequenz obiger Tatsachen.

Dieses terminale Glianetz, in der S. R. beim erwachsenen Sauger, wie z. B. beim Rind, mit derselben Methode ebenso konstant zu beobachten, gelang mir nicht; in der S. gelatinosa centralis tritt dieses Netz auch beim erwachsenen Tier viel deutlicher als in der S. R. hervor. Dies beruht, meiner Meinung nach, lediglich auf dem Verhalten der Färbungsmethode gegenüber dem Material vom erwachsenen Tier. Die Leistungen der Fibrillenfärbe-

methoden sind wie die der Golgimethode eben bei erwachsenen Tieren viel minderwertiger als beim jugendlichen Material; die Fibrillen sind unsicherer darstellbar, die kleinen Nervenzellen sind massenhaft verschwommen und zerfallen, das spezifische Material für die „Zwischenmasse" liefernd.

Freilich gelingt es auch beim Neugeborenen selbst bei der schönsten Imprägnation nicht, in der S. R. sämtliche Nervenzellkörper samt Dendriten darzustellen. Um viele, verhältnismäßig große, blasse, bläschenförmige Kerne mit deutlicher Membran und Kernkörperchen sehen wir keinen Zelleib. Die Protoplasmaentwicklung ist aber auf dieser Entwicklungsstufe nicht groß, die Zahl dieser Zellen ist auch viel kleiner. Deshalb ist die Quantität der amorphen Zwischensubstanz hier unbedeutend. Das homogene Nervenzellprotoplasma an diesen Präparaten hat sich in feine Körner von rosaroter oder brauner Farbe umgewandelt, die weder ihrer Anordnung noch ihrer Form und Zahl nach den Tigroidschollen entsprechen. Sie sind Zerfallsprodukte des durch unsere Reagenzien geronnenen Protoplasmas.

Das terminale Glianetz wird, mindestens in solchem Umfange, in der übrigen grauen Substanz des Rückenmarks vermißt, abgesehen von einigen kleinen Stellen um größere Gefäße, wo auch mehr Gliakerne vorhanden sind. Es sei betont, daß die Gliakerne beim neugeborenen Menschen ebenso wie beim neugeborenen Kaninchen sämtlich Kernkörperchen besitzen; beim Kaninchen besitzen sie sogar mehrere, was besonders deutlich an Cajalschen Fibrillenpräparaten zu sehen ist.

Es scheint mir nicht ausgeschlossen zu sein, daß das „terminale Nervennetz" von Auerbach (1—2) und die interzellulären Golginetze von Bethe (6) mit unseren terminalen Glianetzen identisch sind. Die bezüglichen Originalpräparate waren mir leider nicht zugänglich, was für ein objektives Urteil eine conditio sine qua non ist. Die mir von Herrn Dr. Auerbach in liebenswürdiger Weise zugesandte Zeichnung und Photographie seiner Netze sind ungenügend, um eine Differentialdiagnose, ob nervös oder gliös, stellen zu können.

VI. Amorphe Zwischensubstanz.

Diese Zwischensubstanz war, wie gesagt, nur bei älteren Tieren in ansehnlicher Masse zu konstatieren — beim 4 Monate alten Kalbe ebensogut wie beim Rind. Sie ist keineswegs über die ganze S. R. gleichmäßig verteilt, sondern tritt nur in unregelmäßigen Haufen auf, deren körniger Bau von ungleichmäßiger Dichtigkeit ist. Sie ist graurötlich, oder, besonders nach zu kurzem Verweilen in dem Fixierbad, von rosaroter bis dunkelroter Farbe, mit dem analogen Verhalten des Nervenzellenprotoplasmas Hand in Hand gehend.

Je besser der Schnitt gefärbt ist, je weniger seine nervösen Elemente Quellungen zeigen, destoweniger sieht man von diesen Zwischenmassen [vgl. Fig. 1 und 2]. Worauf ich aber ein besonderes Gewicht lege, ist der Umstand, daß man in diesen amorphen Haufen immer eine beträchtliche Anzahl scharf konturierter, rundlicher oder ovaler, heller, bläschenförmiger Kerne mit je einem rötlichen oder dunklen runden Kernkörperchen findet [s. Fig. 6 u. 7].

Die Zugehörigkeit dieser scheinbar zelleiblosen Kerne zu den nervösen Elementen scheint in den meisten Fällen sicher zu sein. Im Rindenrückenmark [Längsschnitt] waren sie, auf einer Kreisfläche von 145 μ Diameter, in einer Anzahl von 3 bis bei Schnittdicke 10 μ zu finden, abgesehen von den auf derselben Bildfläche eingestreuten kleineren, dunkleren Kernen mit ebenfalls ungefärbtem Zelleibe, bei denen die Differentialdiagnose, ob gliös oder nervös, weniger sicher zu stellen war. Die Breite obiger, größerer Kerne beträgt 7,5 bis 8,2 μ. Vom Zelleib erkennt man an diesen Kernen entweder garnichts oder nur einen schmalen ungleichmäßigen Saum, der ohne scharfe Grenze in die übrige körnige Zwischenmasse, sogenannte „Zwischensubstanz" übergeht.

Gegen die Auffassung dieser Kerne als „Reste" [Bräutigam (15)] „degenerierter" [Lenhossék (43—44)] „Bildungszellen" [Corning (23)] sprechen alle normal- und pathologisch-histologischen Erfahrungen. Erstens, kennen wir nicht degenerative Zellenveränderungen, bei denen der ganze Zelleib verschwindet und in eine homogene käseähnliche Masse zusammenschmilzt, während der Zellkern samt seiner Membran, Kernkörperchen usw. unversehrt, auch in bezug auf Färbeeigenschaften, bleibt. Zweitens, wäre das nicht nur monate- sondern jahrzehntelange Erhaltenbleiben dieser zelleiblosen Kerne in unversehrtem Zustande als Überbleibsel degenerierter Nervenzellen ein bedenkliches Rätsel [beim Rinde sind sie ebenso häufig wie beim Kalbe zu finden]. Es bleibt anzunehmen, daß entweder das perinukleäre Protoplasma dieser Kerne für unsere Färbungsmethoden nicht zugänglich ist, was einen von allen übrigen Nervenzellen chemisch differenten Bau voraussetzt, oder daß der Zelleib hier durch schnell eintretende postmortale Veränderung ev. durch Quellung und Gerinnung infolge Einwirkung unseren Härtungs- und Reizungsmitteln körnig zerfallen ist und amorphe Zwischenmassehaufen vortäuscht. Diese Erklärung scheint mir die einzig wahrscheinliche, zumal ein analoges Verhalten von manchen Retinazellen bekannt ist. Eine solche Annahme würde auch die eigentümlichen chemischen Eigenschaften der sogenannten Zwischensubstanz der S. R. [ihre Affinität zu Karmin, Nigrosin usw.] verständlich machen.

Es ist natürlich wahrscheinlich, daß an der Zusammensetzung dieser nur scheinbar präformierten autochtonen Zwischensubstanz noch andere Komponenten teilnehmen, z. B. die protoplasmatischen Ausläufer der zahlreichen Gliazellen, deren Quantität von Weigert unterschätzt wurde, besonders die oben beschriebenen terminalen Glianetze, die bei den elektiven Fibrillenfärbemethoden nicht genügend in ihren morphologischen Eigentümlichkeiten hervortreten. Daß die Golgimethode nicht diese Mängel ersetzen kann, ist schon erwähnt.

Die teleologische Auffassung von Lenhossék (44) über die S. R., die, abgesehen von ihrer Funktion als Zentrum von Strangzellen, durch ihre „Zwischenmasse" eine mechanische „Stütze" für das Rückenmark oder für die hintere Wurzel bilden soll, muß ganz entschieden zurückgewiesen werden.

Erstens spricht gegen die Auffassung, sie als Stützsäule zu betrachten, ihre exzentrische Lage, ihre geringe Entwicklung in den dünneren Rückenmarkspartien, ihre relativ starke Entwicklung im Conus medullaris.

Zweitens, steht mit dieser Auffassung im krassen Widerspruch die Tatsache, daß die S. R. gerade die zarteste, labilste Partie des Rückenmarkes ist, d. h. schwächer gebaut ist als die Partien, die sie stützen sollen. Wegen dieser besonderen Zartheit, im Vergleich mit den übrigen Teilen des Rückenmarkes, mußte von dem Gebrauch der Gefriermethode beim erwachsenen Material für unsere Zwecke Abstand genommen werden, obwohl Gefrierschnitte bei der Bielschowskyschen Färbemethode viel instruktivere Fibrillenpräparate liefern; die Gegend der S. R. war in den Gefrierschnitten immer gezerrt und gerissen.

Dem ganzen Bau und der Topographie nach ist die S. R. als ein besonders kompliziertes nervöses Zentrum von wahrscheinlich sensibler Funktion aufzufassen. Für das letztere sprechen, abgesehen von dem Vorkommen der strittigen Nervenzellen vom Golgitypus II, ihre Beziehungen zur spinalen Trigeminuswurzel, ihre relativ starke Entwicklung im Conus medullaris, ihre Lage im Hinterhorn und die Beziehungen zu den Hintersträngen und den hinteren Wurzeln. Für die hohe Wichtigkeit dieses Zentrums spricht ihr konstantes Vorkommen bei allen Säugern, und den übrigen Wirbeltieren wenigstens bis zu den Dipneusten [Burckhardt(16)] herab.

Schlußbemerkungen.

Die Resultate meiner Untersuchungen sind folgende:

A. Histologisch besitzt die S. R. folgende Eigentümlichkeiten:

1. Sie ist quantitativ die an Nervenzellen reichste Partie der grauen Substanz des Rückenmarkes.

2. In bezug auf den Besitz von Gliazellen und Glianetzen steht sie der Substantia gelatinosa centralis am nächsten.

3. Der Reichtum an labilen, kleinen Nervenzellen und marklosen Nervenfasern stellt eine spezifische Eigentümlichkeit der eigentlichen S. R. vor.

4. Das Geflecht der marklosen Fasern hat sich in der Grenzschicht als zu einer longitudinalen Leitungsbahn differenziert.

5. Ein Teil dieser marklosen Fasern ist eine extrazelluläre Fortsetzung der intrazellulären Fibrillen der Zellen der S. R.

6. Die beim erwachsenen Säuger mikroskopisch sichtbaren Haufen von Zwischenmasse sind wahrscheinlich postmortal zerfallenes Nerven- und Gliaprotoplasma, also Kunstprodukte.

B. Die spezifischen, chemisch-physikalischen Eigentümlichkeiten der S. R. sind in folgender Weise zu erklären:

1. Das „gelatinöse" [Rolando] Aussehen der ungefärbten S. R. ist auf Fehlen von markhaltigen Fasern zurückzuführen, was auch die makroskopische Ähnlichkeit mit der S. gelatinosa centralis erklärt.

2. Die allgemeine Affinität der S. R. zum Karmin, Nigrosin und ähnlichen Farbstoffen ist auf den Reichtum an protoplasmatischen, morphologisch wohl charakterisierbaren, aber sehr labilen Elementen zurückzuführen.

3. Die rötliche Nuance, die die S. R. ebenso wie die S. gelatinosa centralis in den Bielschowskyschen Fibrillenpräparaten gelegentlich annimmt, ist durch das Verhalten der in beiden Substanzen reichlich vorhandenen terminalen Glianetze zu erklären.

C. Was die Funktion der S. R. anbetrifft, so kann darüber natürlich nur ein physiologisches Experiment entscheiden. Aber für die Annahme einer besonderen mechanischen Funktion fehlt jeder Anhaltspunkt. Sämtliche histologischen und phylogenetischen Tatsachen weisen darauf hin, daß wir in der S. R. mit einem wichtigen, hochorganisierten nervösen Zentrum zu tun haben, deren nähere Funktion, soweit man der Topographie und Lokalisation nach urteilen kann, sensibler Natur ist.

Weitere Untersuchungen über das Verhalten der Kerne in den Haufen der Zwischenmasse beim erwachsenen Säuger, wie über die Gliasubstanz der S. R. behalte ich mir noch vor.

Literaturverzeichnis.

1. L. Auerbach, Nervenendigungen in den Zentralorganen. Neurolog. Zentralb. 1898, Bd. XVII, S. 445.
2. L. Auerbach, Das terminale Nervennetz in seinen Beziehungen zu den Ganglienzellen. Monatsschr. f. Psychiatrie u. Neurologie 1899, Bd. VI, S. 192.
3. В. Бехтеревъ, Проводящіе пути спинного и головного мозга 1896 T I, S. 65, 133. (Deutsche Übersetz. S. 22, 25, 116).
4. W. Bechterew, Über besondere Bestandteile der Seitenstränge d. Rück. Arch. für Anat. u. Physiol. Anat. Abt. 1886, S. 4.
5. L. Besser, Eine Anastomose zwischen zentralen Ganglienzellen. Virch. Arch. 1866, Bd. XXXVI, S. 134.
6. A. Bethe, Über die Neurofibrillen in den Ganglienzellen von Wirbeltieren und ihre Beziehungen zu den Golginetzen. Arch. f. mikr. Anat. 1900, Bd. LV, S. 513. Fig. 36 (Taf. 31).
7. F. Bidder u. C. Kupffer, Untersuchungen über die Textur des Rückenmarks und die Entwicklung seiner Formelelemente. 1857. S. 64, 65.
8. M. Bielschowsky, Die Silberimprägnation der Axenzylinder. Neur. Zentralbl. 1902, Bd. XXI, S. 579.
9. Derselbe, Die Silberimprägnation der Neurofibrillen. Neur. Zentralbl. 1903, Bd. XXII, S. 997.
10. M. Bielschowsky u. B. Pollack, Zur Kenntnis der Innervation des Säugetierauges. Neur. Zentralbl. 1904, Bd. XXXIII, S. 387.
11. M. Bielschowsky, Die Silberimprägnation der Neurofibrillen. Journ. f. Psychol. u. Neurol. 1904, Bd. III, S. 169.
12. M. Bielschowsky u. M. Wolff, Zur Histologie der Kleinhirnrinde. Journ. f. Psychol. u. Neur. 1904, Bd. IV, S. 1.
13. O. Binswanger, Die pathologische Histologie der Großhirnrinden-Erkrankung bei der allgemeinen progressiven Paralyse usw. 1897, S. 106.
14. F. Boll, Die Histiologie und Histiogenese der nervösen Zentralorgane. Arch. f. Psychiat. u. Nervenheilk. 1874. Bd. IV, S. 1.
15. H. Bräutigam, Vergleichende anatomische Untersuchungen des Conus medullaris. Inaugr. Dissert. Dorpat 1892, S. 93.
16. R. Burckhardt, Das Zentralnervensystem von Protopterus annecteus 1902, S. 10.
17. S. Ramón y Cajal, Sur l'origine et les ramificationes des fibres nerveuses de la moelle embryonnaire. Anat. Anz. 1890, Bd. XI, S. 85, 111.

18. Derselbe, Neue Darstellung vom histologischen Bau der Zentralnervensystems. Arch. f. Phys. u. Anat. Anat. Abt. 1893, S. 319.
19. Derselbe, Beitrag zum Studium der Medulla oblongata. 1896, S. 6.
20. Derselbe, Algunos métodes de coloratión de los cilindros-ejes, neurofibrillos y nidos nerviosos. (Referat im Neurol. Zenralbl. 1904, S. 560.)
21. Derselbe, Textura del sistema nervioso del Hombre y de los vertebrados. T. I, 1899, S. 338.
22. L. Clarke, Further Researches on the grey Sustance of the spinal cord. Philosphical transactions of the Roy. Soc. of London 1859, V. 149, S. 437.
23. H. Corning, Über die Entwicklung der S. gel. Rol. beim Kaninchen. Arch. f. mitr. Anat. 1888, S. 594. B. 31.
24. O. Deiters, Untersuchungen über Gehirn und Rückenmark (herausg. von M. Schultze). 1865. S. 123, 128. Tafel III (Fig. 12).
25. C. Frommann, Untersuchungen über die normale und pathologische Anatomie des Rückenmarks. 1864. S. 52—53, 55, 58—59.
26. Derselbe, Über die Färbung der Rinden- und Nervensubstanz des Rückenmarks durch Argent. nitric. usw. Virch. Arch. 1864, Bd. XXXI, S. 129.
27. A. van Gehuchten, La moelle épinière et le cervelet. La cellule 1891, T. 7, S. 113.
28. Derselbe, Anat. du syst. nerv. 1897, S. 332.
29. J. Gerlach, Von dem Rückenmark. (Strickers Handbuch) 1871, S. 689.
30. H. Gierke, Die Stützsubstanz des Zentralnervensystems. Arch. f. mikr. Anat. 1885, Bd. XXV, S. 441 (Taf. 20, Figg. 1a, 7, Taf. 21), 1886, Bd. XXVI, S. 129 (143).
31. C. Golgi, Untersuchungen über den feineren Bau des zentralen und peripheren Nervensystems. 1894, S. 160, 220, 242, 243, 249.
32. C. Golgi, Über den feineren Bau des Rückenmarks. Anat. Anz. 1890, Bd. XI, S. 372, 423.
33. Fr. Goll, Beiträge zur feineren Anatomie des menschlichen Rückenmarks. Denkschr. d. medizin. Ges. Zürich 1860, S. 130 (153).
34. J. Henle, Handbuch der Nervenlehre des Menschen 1879. II. Aufl. S. 55—57.
35. A. Kölliker, Handbuch der Gewebelehre 1863. III. Aufl., S. 293, 295.
36. Derselbe, Handbuch der Gewebelehre 1896. VI. Aufl., S. 58 (Fig. 374), 62, 75, 77, 85. 99, 100, 135, 158.
37. Derselbe, Zur feineren Anatomie des Nervensystems. Zeitschr. f. wiss. Zoolog. 1891, Bd. LI, S. 21.
38. J. Schroeder van der Kolk, Bau und Funktionen der Medulla spinalis und oblongata 1859. Taf. 3, Fig. 10, S. 34.
39. R. Krause, Untersuchungen über den Bau des Zentralnervensystems der Affen 1899. S. 35—36.
40. W. Krause, Allgemeine und mikroskopische Anatomie 1876. S. 388.
41. P. Lachi, Contributo alla istogenesi del midollo spinale nel pollo. — Sulla origine della sostanza gelatinosa di Rolando. (Separatabdruck) 1889.
42. I. Laura, Sur la structure de la moelle épinière. Arch. ital. de Biologie 1882. Bd. I, S. 147.
43. M. v. Lenhossék, Untersuchungen über die Entwicklung der Markscheiden und des Faserverlaufs im Rückenmark der Maus. Arch. f. mikr. Anat. 1893, Bd. XXXIII, S. 7.
44. Derselbe, Der feinere Bau des Nervensystems 1896. S. 196—199, 355—369.
45. Derselbe, Ramón y Cajals neue Fibrillenmethode. Neurolog. Zentralbl. 1904, S. 593.
46. Fr. Leydig, Vom Bau des tierischen Körpers. 1864, Bd. I, S. 89.
47. Derselbe, Zelle und Gewebe. 1885, S. 186 (§ 88).
48. H. Lissauer, Beitrag zum Faserverlauf im Hinterhorn des menschlichen Rückenmarks usw. Arch. f. Psychiatrie. u. Nervenkr. 1886, Bd. XVII, S. 377.
49. A. Lustig, Zur Kenntnis des Faserverlaufs im menschlichen Rückenmark. Sitzungsber. d. Wien. Akad. 1883, Bd. LXXXVIII, III. Abt., S. 139.

50. P. Mayser, Experimenteller Beitrag zur Kenntnis des Baues des Kaninchenrückenmarks. Arch. f. Psych. u. Nervenkr. 1877, Bd. VII, S. 539.
51. Metzler (nach Stilling, Neue Untersuchungen, S. 199 zitiert).
52. Th. Meynert, Vom Gehirne der Säugetiere. Strickers Handbuch 1871, S. 694 (777).
53. F. Nissl, Nervenzelle und graue Substanz. Münch. mediz. Wochenschr. 1898, Bd. XLV, XXXI, S. 988 (991).
54. Derselbe, Die Neuronenlehre und ihre Anhänger 1903, S. 444—451.
55. M. Obersteiner, Anleitung beim Studium der nervösen Zentralorgane Aufl. IV, 1901, S. 280.
56. Ph. Owsjannikow, Disquisitiones microscopicae de medullae spinalis textura. (Inaugr.-Dissert. Dorpat) 1854, S. 29, 37.
57. A. Rauber, Lehrbuch der Anatomie des Menschen 1898, Aufl. V, Bd. II, S. 290.
58. R. Remak, Observat. anatom. usw. 1838 (nach Stilling zitiert), S. 12.
59. Derselbe, Über den Bau der grauen Säulen im Rückenmark. Deutsche Klinik 1855, Bd. VII, S. 295.
60. G. Retzius, Biologische Untersuchungen 1892. V. Folg., S. 24 (Taf. XIII, Fig. 3).
61. Derselbe, Biologische Untersuchungen 1898. VIII. Folg., S. 102 (Taf. IV, Fig. 1).
62. L. Rolando, Ricerche anatomiche sulla struttura del midollo spinale. Torino 1824, S. 61, (Taf. III, Fig. 1—3).
63. G. Schilling, De midullae spinalis textura usw. (Inaugr. Dissertat. Dorpat) 1852, S. 40.
64. M. Schultze, Allgemeines über die Strukturelemente des Nervensystems. Strickers Handbuch 1871, S. 108 (135).
65. G. Schwalbe, Lehrbuch der Neurologie 1881, S. 345—348.
66. B. Stilling u. J. Wallach, Untersuchungen über die Textur des Rückenmarks 1842, S. 9—10.
67. B. Stilling, Über die Medulla oblongata 1843, S. 18, 51.
68. Derselbe, Neue Untersuchungen über den Bau des Rückenmarks 1859, S. 177 bis 202.
69. Ph. Stöhr, Lehrbuch der Histologie 1903, S. 167.
70. L. Szymonowitz, Lehrbuch der Histologie 1901, S. 275.
71. H. Virchow, Über Zellen in der Substantia Rolando (nach Referat im Neurol. Zentralbl. 1887, Bd. VI, S. 267 zitiert).
72. W. Waldeyer, Das Gorillarückenmark 1898, S. 27, 125—129. 99—101.
73. C. Weigert, Beiträge zur Kenntnis der normalen menschlichen Neuroglia (Abhandl. d. Senkenbergschen Ges., Bd. XIX, Heft 2, 1897), S. 548.
74. Derselbe, Bemerkungen über das Neurogliagerüst des menschlichen Zentralnervensystems. Anatom. Anz, 1890, Bd. XI, S. 543.
75. A. Willigk, Nervenzellenanastomosen im Rückenmarke. Virch. Arch. 1875, Bd. LXIV, S. 163.
76. M. Wolf, Über die fibrillären Strukturen in der Leber des Frosches. Anat. Anz. 1905, Bd. XXVI.
77. Th. Ziehen, Zentralnervensystem. I. Teil, 1899, S. 142, 174, 175, 179, 196, 228.